Maja ROMAN[1],
Michał NOWICKI[2]

[1]Studenckie Towarzystwo Naukowe, Wydział Lekarski Uniwersytetu Medycznego w Łodzi

[2]Klinika Nefrologii, Hipertensjologii, Transplantologii i Chorób Wewnętrznych, Centralny Szpital Kliniczny Uniwersytetu Medycznego w Łodzi

Przeciwciała przeciw nefrynie – znaczenie w diagnostyce chorób kłębuszków nerkowych – przegląd narracyjny

Przeciwciała przeciw nefrynie (aNEPH) stanowią nowy, obiecujący biomarker w diagnostyce i prognozowaniu chorób kłębuszków nerkowych. Ich występowanie stwierdzano szczególnie często w aktywnych klinicznie przypadkach choroby zmian minimalnych (MCD) oraz idiopatycznego zespołu nerczycowego (INS), gdzie ich miano korelowało z aktywnością choroby oraz ryzykiem nawrotów. U dzieci ze steroidoopornym zespołem nerczycowym (SRNS), obecność aNEPH ma znaczenie rokownicze i wpływa na odpowiedź na leczenie immunosupresyjne. W badaniach populacyjnych wykazano, że mimo podobnego obrazu klinicznego, aNEPH częściej występują w MCD niż w pierwotnym ogniskowym segmentalnym stwardnieniu kłębuszków (FSGS), co podkreśla biologiczną różnorodność patogenetyczną podocytopatii. Poszczególne metody oznaczania aNEPH dostępne do celów badań naukowych wykazują różną czułość i specyficzność, co wskazuje na konieczność standaryzacji używanych technik diagnostycznych.

(NEFROL DIAL POL 2025; 29: 105-109)

Anti-nephrin antibodies – significance in the diagnosis of glomerular diseases – a narrative review

Anti-nephrin antibodies (aNEPH) are a new and promising biomarker for glomerular disease diagnosis and prognosis. They are particularly prevalent in active minimal change disease (MCD) and idiopathic nephrotic syndrome (INS), where their titer correlates with disease activity and risk of relapses. Detection of aNEPH is prognostically significant in children with steroid-resistant INS and influences the response to immunosuppression. Population analyses revealed that, while having the same clinical presentation, aNEPH is more frequent in MCD compared to primary FSGS, illustrating the biological heterogeneity of podocytopathies. Commercially available laboratory kits used to identify aNEPH differ in their sensitivity and specificity thus highlighting the need for standardization of the assessments.

(POL NEPHROL DIAL 2025; 29: 105-109)

Słowa kluczowe:
- przeciwciała przeciw nefrynie
- choroba zmian minimalnych
- idiopatyczny zespół nerczycowy
- FSGS
- podocytopatie
- biomarkery

Key words:
- anti-nephrin antibodies
- minimal change disease
- idiopathic nephrotic syndrome
- FSGS
- podocytopathies
- biomarkers

Wstęp

Choroba zmian minimalnych (MCD) i idiopatyczny zespół nerczycowy (INS) są klasycznymi podocytopatiami o nie w pełni poznanej etiologii. Wśród ich objawów dominują masywny białkomocz, hipoalbuminemia i obrzęki, a rozpoznanie u osób dorosłych wymaga najczęściej wykonania biopsji nerki [1].

Autoprzeciwciała przeciwko nefrynie (aNEPH) w MCD zostały odkryte, kiedy zaobserwowano, że niektórzy pacjenci bardzo dobrze odpowiadają na terapię kierowaną przeciwko limfocytom B (na przykład rytuksymab), co wskazywało na charakter autoimmunologiczny choroby. Badacze z Harvard Medical School i Brigham and Women's Hospital postawili więc hipotezę, iż u niektórych pacjentów z MCD mogą występować autoprzeciwciała skierowane przeciwko nefrynie –

Autorzy nie zgłaszają konfliktu interesów.

Adres do korespondencji:
Prof. n. med. Michał Nowicki
Klinika Nefrologii, Hipertensjologii, Transplantologii i Chorób Wewnętrznych Centralnego Szpitala Klinicznego Uniwersytetu Medycznego w Łodzi
ul. Pomorska 251, 92-213 Łódź,
tel.: 42 2014400, fax: 422014401
e-mail: michal.nowicki@umed.lodz.pl

białku formującemu szkielet między wypustkami podocytów, odpowiadającemu za utrzymanie integralności bariery filtracyjnej kłębuszków nerkowych.

Aby przetestować tę hipotezę użyto surowic pacjentów z MCD z dwóch niezależnych kohort (NEPTUNE). W próbkach poszukiwano aNEPH testem immunoenzymatycznym, a ich obecność potwierdzano za pomocą metody immunoprecypitacji. Wykazano, że u około 30% badanych chorych w aktywnym okresie choroby występują krążące aNEPH, natomiast ich zawartość zmniejsza się lub nawet całkowicie zanika w okresie remisji. Nie wykryto tych przeciwciał ani u osób zdrowych, ani u chorych, u których nie występował białkomocz, co potwierdziło ich specyficzność dla MCD.

W ocenach bioptatów nerek metodą mikroskopii konfokalnej i superrozdzielczej u niektórych pacjentów z MCD wykazano, że wewnątrz podocytów w formie bardzo małych, punktowych osadów IgG znajdują się złogi, które się kolokalizują z nefryną, co oznacza, że przeciwciała wiążą się z nią bezpośrednio in situ.

Dodatkowe potwierdzenie uzyskano, wykonując badania u pacjentki z nawrotową postacią MCD po przeszczepieniu nerki. Wykazano, że przed przeszczepieniem występowało u niej wysokie miano aNEPH, a po przeszczepieniu doszło do gwałtownego nawrotu białkomoczu, który ustąpił po przeprowadzeniu plazmaferez i podaniu rytuksymabu. Równocześnie doszło do zaniku przeciwciał.

Badania te dowodzą, że u niektórych pacjentów MCD jest chorobą autoimmunologiczną, w której aNEPH naruszają strukturę bariery filtracyjnej, co powoduje utratę białka z moczem. Badanie wprowadza nową, molekularną klasyfikację MCD – choroba zmian minimalnych związana z przeciwciałami przeciwko nefrynie – i otwiera, zarazem, drogę do celowanego leczenia [2].

Rola aNEPH została potwierdzona w modelu zwierzęcym przedstawionym przez Hengel i wsp. Autorzy przeprowadzili aktywną immunizację myszy rekombinowanym białkiem nefryny, co doprowadziło do wytworzenia aNEPH i rozwoju zespołu nerczycowego o fenotypie odpowiadającym MCD. Zwierzęta immunizowane nefryną wykazywały duże wartości wskaźnika albumina/kreatynina w moczu, hipoalbuminemię i hiperlipidemię, przy braku złogów gęstych elektronowo. W mikroskopii elektronowej obserwowano, z kolei, uogólnione zlanie wypustek podocytów, a w mikroskopii konfokalnej – punktową lokalizację IgG w obrębie przepony szczelinowej, częściowo kolokalizującą z nefryną.

Analiza fosfoproteomiczna ujawniła wzrost fosforylacji nefryny w pozycji tyrozyny Y1191 (odpowiednik Y1176 u człowieka), co prowadziło do nadmiernej endocytozy nefryny, reorganizacji cytoszkieletu i utraty integralności przepony szczelinowej. Zmiany te skutkowały uszkodzeniem bariery filtracyjnej i białkomoczem, potwierdzając bezpośredni, przyczynowy udział przeciwciał antynefrynowych w patogenezie choroby [3].

Na podstawie tych odkryć opracowano koncepcję nieinwazyjnej diagnostyki podocytopatii związanych z aNEPH. W badaniu Hengel i wsp. wykazano, że miano aNEPH w surowicy lub moczu może umożliwić rozpoznanie choroby bez konieczności wykonania biopsji nerki, skracając czas od objawów do leczenia i ograniczając ryzyko powikłań [4].

W populacji pediatrycznej ze steroidoopornym zespołem nerczycowym (SRNS) wykrycie aNEPH pozwoliło na identyfikację chorych z korzystną odpowiedzią na immunosupresję oraz modyfikację schematów leczenia [5].

Odkrycia te pozwoliły też na sformułowanie teorii wyjaśniającej patomechanizm tych chorób. Wykazano, że aNEPH blokuje fosforylację nefryny, co prowadzi do zaburzenia czynności podocytów i stopienia ich wypustek, powodując rozszczelnienie bariery filtracyjnej kłębuszka i w konsekwencji tego, białkomocz. Zgodnie z tą teorią aNEPH stanowi zatem pomost pomiędzy fenotypem klinicznym a zmianami w badaniach laboratoryjnych - serologicznych [3].

Jednocześnie u innych pacjentów z podobnym obrazem złogów IgG nie zidentyfikowano przeciwciał przeciw nefrynie, co sugeruje istnienie innych antygenów podocytarnych, wobec których skierowana jest reakcja autoimmunologiczna [2, 3, 6].

Najważniejsze badania kliniczne dotyczące częstości występowania, metod oznaczania i znaczenia aNEPH zestawiono w tabeli 1.

W 2025 r. opublikowano dalsze wyniki badań poszerzających naszą wiedzę na temat klinicznego znaczenia aNEPH. Jedno z nich podkreśliło perspektywy klinicznego wykorzystania oznaczania aNEPH do rozpoznania przypadków podocytopatii związanych z występowaniem przeciwciał przeciwko nefrynie bez konieczności wykonania inwazyjnego badania, jakim jest biopsja nerki. Oznaczanie aNEPH może zatem skracać czas od rozpoznania do leczenia, ograniczając też ryzyko powikłań w trakcie diagnostyki [4].

W populacji pediatrycznej z SRNS wykrycie aNEPH przyniosło istotne informacje prognostyczne i pomogło zidentyfikować chorych z korzystną odpowiedzią na określone schematy immunosupresji [5].

Inne duże badanie przeprowadzone w populacji dorosłych pacjentów z Chin pokazało zróżnicowanie częstości aNEPH i powiązań klinicznych między MCD a pierwotnym ogniskowym segmentalnym stwardnieniem kłębuszków nerkowych (FSGS), co sugeruje istnienie odmiennych mechanizmów patogenetycznych, choć niższa częstość aNEPH w FSGS może wynikać również z ujęcia w tej analizie przypadków wtórnych lub genetycznych, a nie wyłącznie z różnic immunologicznych [6].

Równolegle opublikowany przegląd metod oznaczeń zwraca jed-

Tabela 1
Charakterystyka najważniejszych badań oceniających przeciwciała przeciw nefrynie w chorobach kłębuszków nerkowych.

Źródło	Liczebność próby	Odsetek chorych z aNEPH (+)	Kolokalizacja IgG z nefryną	Metoda oznaczenia	Odpowiedź na leczenie	Mocne strony	Słabe strony
[2]	62 dorosłych z MCD	ok. 30%	Tak (mikroskopia konfokalna)	ELISA, immunoprecy-pitacja	Miano koreluje z remisją	Pierwsze badanie opisujące przeciwciała antynefrynowe	Mała próba, brak badań prospektywnych
[3]	539 pacjentów (357 dorosłych, 182 dzieci)	MCD: 44% dorosłych, 52% dzieci; aktywna faza: 69–90%	Tak (model na myszach)	Immunoprecy-pitacja + ELISA hybrydowa	Remisja po rytuksymabie, spadek miana	Wieloośrodkowe bada-nie, korelacja z aktywnością choroby, model zwierzęcy	Brak standaryzacji metod
[4]	120 pacjentów z podejrzeniem podocytopatii	41%	Nie dotyczy	ELISA w moczu, surowicy	—	Nieinwazyjna diagnostyka	Brak walidacji klinicznej
[5]	72 pacjentów ze steroidoopornym zespołem nerczycowym	38%	Tak	ELISA, immunoprecy-pitacja	Rytuksymab skuteczny u chorych aNEPH(+)	Ocena SRNS	Brak danych o zmianach histologicznych
[6]	48 dorosłych pacjentów z MCD i FSGS (Chiny)	MCD: 42%, FSGS: 9%	Tak	Immunoprecy-pitacja	Korelacja z białkomo-czem	Dane z populacji azjatyckiej	Brak potwierdzenia przyczynowości choroby przez aNEPH

nak uwagę na możliwość trudności w interpretacji oznaczeń aNEPH, gdyż różne metody (np. testy typu ELISA, immunofluorescencja) różnią się parametrami analitycznymi i podatnością na interferencję, co ma bezpośredni wpływ na czułość i specyficzność oznaczeń, a co jest tego konsekwencją, na porównywalność wyników między ośrodkami wykorzystującymi różne metody oznaczeń [7]. Konieczna jest zatem standaryzacja metod i wyznaczenie istotnych klinicznie progów dla aNEPH w endotypach, czyli podzespołach chorobowych o różnych mechanizmach patofizjologicznych, szczególnie gdy biomarker ma być wykorzystywany w różnicowaniu czy wyborze schematów leczenia, prognozowaniu przebiegu czy monitorowaniu odpowiedzi na leczenie [7].

Jednocześnie u części pacjentów z punktowymi złogami IgG kolokalizującymi się z nefryną nie wykryto przeciwciał antynefrynowych, co sugeruje istnienie innych autoantygenów podocytarnych, takich jak podocyna czy Kirrel1, przeciwko którym skierowana może być reakcja immunologiczna [8].

Dowody na autoimmunologiczne podłoże istotnej części przypadków MCD i SRNS pochodzą zarówno z badań na pacjentach, u których wykrywa się aNEPH w surowicy, jak i z badań doświadczalnych. W tych modelach związanie aNEPH z nefryną w szczelinie filtracyjnej podocytów prowadzi do uszkodzenia bariery filtracyjnej i szybkiego pojawienia się zespołu nerczycowego [3].

Na rycinie 1 przedstawiono mechanizm uszkodzenia podocytów przez aNEPH [9].

Patomechanizm uszkodzenia podocytów

Przeciwciała przeciwko nefrynie wiążą się z nefryną w obrębie szcze-

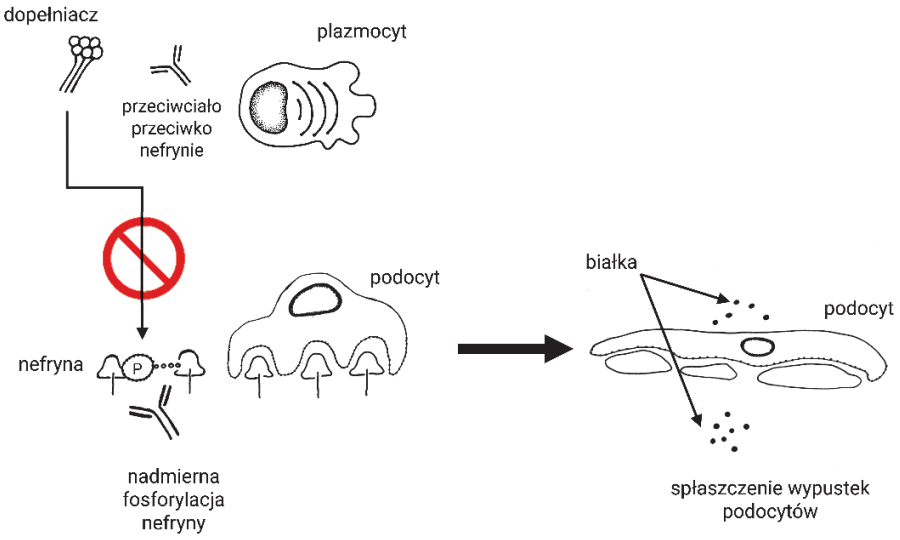

Rycina 1
Schematyczne przedstawienie mechanizmów uszkodzenia podocytów przez aNEPH.
Rycina autorstwa Mai Roman, wykorzystano platformę BioRender.

liny filtracyjnej podocytów, indukując nadmierną fosforylację tego białka, co prowadzi do jego endocytozy, dezorganizacji cytoszkieletu i rozszczelnienia bariery filtracyjnej [3]. Prowadzi to do zatarcia wypustek podocytów i uszkodzenia bariery filtracyjnej kłębuszka. W konsekwencji dochodzi do przepuszczenia przez nią białek i rozwoju białkomoczu oraz zespołu nerczycowego [3, 9].

Znaczenie aNEPH w podocytopatii

Coraz liczniejsze dowody oparte na wynikach badań przedklinicznych i klinicznych, wskazują, że aNEPH wiążą się z nefryną w barierze filtracyjnej w warstwie podocytów, prowadząc do jej rozszczelnienia i rozwoju zespołu nerczycowego [3]. Obserwacje te wskazują na długo poszukiwane ogniwo pomiędzy autoimmunizacją a fenotypem klinicznym MCD i SRNS.

aNEPH jako biomarker aktywności i rokowania chorób kłębuszków nerkowych

W większości badań znaczne miana aNEPH korelowały z większą aktywnością kliniczną choroby, a spadek ich miana towarzyszył remisji [2]. Ponadto obecność aNEPH u dzieci z SRNS wiązała się z korzystniejszą odpowiedzią na alternatywne terapie immunosupresyjne [5]. To sugeruje, że oznaczanie aNEPH może pomóc w stratyfikacji ryzyka i indywidualizacji leczenia.

Różnorodność endotypowa

Badanie przeprowadzone w dużej grupie osób dorosłych w populacji azjatyckiej wykazało, że aNEPH częściej występują w MCD niż w FSGS, co wspiera hipotezę o istnieniu odrębnych endotypów biologicznych w obrębie podocytopatii [6]. Może to mieć konsekwencje diagnostyczne i prognostyczne, a także pomóc w lepszym definiowaniu grup pacjentów do badań klinicznych.

Perspektywy nieinwazyjnej diagnostyki

Badania nad nieinwazyjnym wykrywaniem aNEPH w surowicy pokazują, że w wybranych przypadkach możliwe będzie rozpoznanie podocytopatii związanych z przeciwciałami przeciwko nefrynie bez wykonywania biopsji nerki, co może wspomóc wybór optymalnego schematu leczenia [4]. W praktyce klinicznej mogłoby to być szczególnie przydatne w populacji dziecięcej, gdzie biopsja nerki jest mniej chętnie wykonywana z uwagi na jej inwazyjność.

Wyzwania metodologiczne

Największe ograniczenie stanowi brak wystandaryzowania metod pomiaru aNEPH oraz zakresu referencyjnego dla poszczególnych endotypów [7].

Należy pamiętać, że liczba badań oceniających występowanie aNEPH jest wciąż mała. Dodatkowo, dotychczas opublikowane badania były często retrospektywne i obejmowały różne populacje. Brakuje też dużych, prospektywnych badań wieloośrodkowych oraz randomizowanych badań interwencyjnych oceniających wpływ różnych rodzajów leczenia na miano aNEPH. Wszystko to uniemożliwia jednoznaczne określenie roli aNEPH w praktyce klinicznej przy obecnym stanie wiedzy.

Najnowsze analizy wskazują, że konformacja antygenów błonowych (nefryny, podocyny i Kirrel1) in vitro może różnić się od ich struktury natywnej, co stanowi istotne ograniczenie dla testów immunochemicznych i dodatkowo utrudnia ich walidację kliniczną [8].

Podsumowanie

aNEPH stanowi obiecujący biomarker i potencjalny cel terapeutyczny w MCD i SRNS oraz może służyć różnicowaniu ich z FSGS. Obecnie zgromadzone już dane potwierdzają znaczenie diagnostyczne oznaczeń aNEPH, ale także ich rolę w prognozowaniu przebiegu choroby. Brak standaryzacji metod oznaczeń tych przeciwciał i ograniczona liczba badań prospektywnych utrudniają szerokie zastosowanie kliniczne tej metody diagnostycznej. Dodatkowym wyzwaniem są obserwacje, że u części pacjentów z punktowymi złogami IgG w obrębie szczeliny filtracyjnej nie wykrywa się przeciwciał przeciw nefrynie, co sugeruje istnienie innych antygenów podocytarnych stanowiących alternatywne cele reakcji autoimmunologicznej. Dalsze badania są konieczne, aby w pełni wykorzystać potencjał oznaczania aNEPH w przyszłej terapii spersonalizowanej podocytopatii.

Dostępne badania wskazują na związek pomiędzy występowaniem aNEPH a aktywnością choroby, dynamiką jej remisji i nawrotów oraz na możliwość ich wykorzystania w stratyfikacji ryzyka i doborze terapii immunosupresyjnych. Obserwacje różnic w częstości występowania aNEPH między MCD a FSGS dostarczają dowodów na heterogenność podocytopatii i sugerują, że stanowią one odrębne endotypy kliniczne.

Konieczne są dalsze prace nad walidacją kliniczną metod i ich standaryzacją oraz oceną roli aNEPH jako wyznacznika odpowiedzi na leczenie. W przyszłości aNEPH mogą stać się podstawą nieinwazyjnej diagnostyki, lepszego endotypowania chorych oraz rozwoju terapii ukierunkowanych na mechanizmy autoimmunizacyjne w chorobach kłębuszków nerkowych.

Piśmiennictwo

1. American Journal of Kidney Diseases Blog. NephMadness 2025. Am J Kidney Dis. 2025. https://ajkdblog.org; dostęp 15/09/2025.
2. **Watts AJB, Keller KH, Lerner G et al.** Discovery of autoantibodies targeting nephrin in minimal change disease supports a novel autoimmune etiology. J Am Soc Nephrol. 2022;33(12):2349-2361. doi: 10.1681/ASN.2022030317.
3. **Hengel FE, Dehde S, Lassé M et al.** Autoantibodies targeting nephrin in podocytopathies. N Engl J Med. 2024;391(5):422-433. doi:10.1056/NEJMoa2314471.
4. **Hengel FE, Chong MCZ, Leung WY et al.** Non-invasive diagnosis of antinephrin-associated podocytopathy. Kidney Int. 2025;107(4):578-590. doi:10.1016/j.kint.2024.11.015.
5. **Hengel FE, Dehde S, Yilmaz A et al.** Antinephrin autoantibodies in steroid-resistant nephrotic syndrome may inform treatment

strategy. Kidney Int. 2025;107(3):450-463. doi:10.1016/j.kint.2025.01.082.

6. **Shu Y, Huang J, Jiang L et al.** Anti-nephrin antibodies in adult Chinese patients with minimal change disease and primary focal segmental glomerulosclerosis. Kidney Int. 2025;107(2):340-352. doi:10.1016/j.kint.2025.02.257.
7. **Hengel FE, Huber TB, Tomas NM.** Potential and pitfalls of measuring circulating anti-nephrin autoantibodies in glomerular diseases. Kidney Int Rep. 2024;9(12):100-112. doi:10.1016/j.ekir.2024.08.100.
8. **Raglianti V, Angelotti ML, De Chiara L, Romagnani P.** Anti-nephrin, anti-podocin and anti-Kirrel1 antibodies: biological challenges and clinical implications. Nephrol Dial Transplant. 2025;0:1–9. doi:10.1093/ndt/gfaf156.
9. **Cui Z, Zhao MH.** Anti-nephrin autoantibodies: a paradigm shift in podocytopathies. Nat Rev Nephrol. 2024; 20(10): 639-640. doi:10.1038/s41581-024-00873-7.