Weronika POKORA-BOGUSZ
Michał NOWICKI

Klinika Nefrologii, Hipertensjologii, Transplantologii i Chorób Wewnętrznych Centralnego Szpitala Klinicznego Uniwersytetu Medycznego w Łodzi

Kalcyfilaksja u pacjenta z wieloletnią schyłkową niewydolnością nerek jako problem wielospecjalistyczny – opis przypadku

Kalcyfilaksja to rzadka, ale szybko postępująca i niekorzystnie rokująca postać kalcyfikacji naczyń, w której dochodzi do odkładania złogów wapnia w tętniczkach i małych tętnicach skóry oraz tkanki podskórnej, charakterystyczna dla pacjentów ze schyłkową niewydolnością nerek. Proces ten powoduje przewlekłe niedokrwienie tkanek, a następnie prowadzi do ich martwicy i bolesnych, trudno gojących się zmian skórnych. Diagnostyka choroby jest trudna, a leczenie wymaga podejścia wielotorowego i wielodyscyplinarnego. Chociaż piśmiennictwo wyszczególnia wiele postulowanych metod leczenia kalcyfilaksji, dotychczas nie powstały żadne kompleksowe zalecenia wskazujące na skuteczną metodę postępowania. Nieleczona kalcyfilaksja cechuje się dużą śmiertelnością oraz prowadzi do ogromnego cierpienia pacjentów i obniżenia ich jakości życia z powodu silnych bólów oraz powikłań infekcyjnych, które są najczęstszą przyczyną zgonu wśród tej grupy pacjentów.

Przedstawiamy opis przypadku pacjenta z wywiadem wieloletniej schyłkowej niewydolności nerek, który został przyjęty do oddziału nefrologii z powodu gorączki o niejasnej przyczynie. W trakcie hospitalizacji pacjent zgłaszał ból, uczucie mrowienia i drętwienia w obrębie palców obu rąk, z towarzyszącymi zmianami skórnymi, występującymi od ok. 4 miesięcy. U pacjenta po przeprowadzeniu szerokiej diagnostyki rozpoznano kalcyfilaksję. Po zastosowanym leczeniu miejscowym i przeciwbólowym uzyskano poprawę. Pacjent wymaga dalszej opieki wielospecjalistycznej.

(NEFROL DIAL POL 2025; 29: 116-124)

Słowa kluczowe:
- kalcyfilaksja
- schyłkowa niewydolność nerek
- hemodializa

Key words:
- calciphylaxis
- end-stage kidney disease
- hemodialysis

Calciphylaxis in patient with long-term end-stage kidney disease as a multidisciplinary challenge – a case report

Calciphylaxis is a rare but quickly progressing form of vessel calcification with poor prognosis, in which calcium deposits accumulate in cutaneous and subcutaneous arterioles and small arteries. The most often calcification manifests in patients with end-stage kidney disease. The condition causes chronic tissue ischemia leading to necrosis and painful, non-healing skin lesions. Not only the diagnosis of calciphylaxis is challenging but also its treatment demands multidisciplinary attitude. Although there have been several methods of management proposed in various studies, no official guidelines of the treatment of calciphylaxis have been available. An untreated disease is characterized by high mortality rate and results in enormous suffering and low quality of life in this group of patients because of pain and infectious complications. Infection is the main cause of deaths in patients with calciphylaxis. We present a case report of the patient with long-term end-stage kidney disease who was admitted to the nephrology department due to fever of unknown etiology. During

Autorzy nie zgłaszają konfliktu interesów.

Adres do korespondencji:
Prof. n. med. Michał Nowicki
Klinika Nefrologii, Hipertensjologii, Transplantologii i Chorób Wewnętrznych Centralnego Szpitala Klinicznego Uniwersytetu Medycznego w Łodzi
ul. Pomorska 251, 92-213 Łódź,
tel.: 42 2014400, fax: 422014401
e-mail: michal.nowicki@umed.lodz.pl

hospitalization, the patient reported pain, tingling, and numbness in the fingers of both hands, accompanied by skin lesions, lasting for approximately four months. After diagnostic workup, the patient was diagnosed with calciphylaxis. Local and analgesic treatment resulted in improvement. The patient requires further multidisciplinary care.

(POL NEPHROL DIAL 2025; 29: 116-124)

Wstęp

Kalcyfilaksja to rzadka, ale szybko postępująca i rokowniczo niepomyślna postać kalcyfikacji naczyń, w której dochodzi do odkładania złogów wapnia w tętniczkach i małych tętnicach skóry i tkanki podskórnej, charakterystyczna dla pacjentów ze schyłkową niewydolnością nerek [1, 2]. Proces ten powoduje przewlekłe niedokrwienie tkanek, a następnie prowadzi do ich martwicy i bolesnych, trudno gojących się zmian skórnych [2, 3]. Jednocześnie jest to choroba o znacznej śmiertelności (>50% w ciągu roku od postawienia rozpoznania), prowadząca do zgonu najczęściej w przebiegu powikłań septycznych [2]. Nieleczona kalcyfilaksja cechuje się dużą śmiertelnością oraz prowadzi do ogromnego cierpienia pacjentów i obniżenia ich jakości życia.

Diagnostyka kalcyfilaksji jest trudna, ponieważ choroba charakteryzuje się niespecyficznym obrazem klinicznym, a występujące w jej przebiegu zmiany skórne wymagają przeprowadzenia szerokiej diagnostyki różnicowej. Jednocześnie leczenie kalcyfilaksji wymaga wielotorowego i wielodyscyplinarnego podejścia, obejmującego leczenie hamujące postęp choroby, leczenie miejscowe zmian skórnych i leczenie przeciwbólowe. W wielu przypadkach opieka nad pacjentem wymaga współpracy między nefrologiem, dermatologiem, chirurgiem oraz specjalistą medycyny paliatywnej. Chociaż piśmiennictwo wyszczególnia wiele metod leczenia kalcyfilaksji, dotychczas nie powstały żadne kompleksowe zalecenia wskazujące na skuteczną metodę postępowania.

W artykule przedstawiamy opis przypadku pacjenta z wywiadem wieloletniej schyłkowej niewydolności nerek, u którego rozpoznano kalcyfilaksję wraz z krótkim omówieniem procesu diagnostycznego i możliwości terapeutycznych.

Opis przypadku

63-letni pacjent z wywiadem wieloletniej, schyłkowej niewydolności nerek o niejasnej etiologii, cukrzycy typu 2 leczonej dietetycznie, z przewlekłym wirusowym zapaleniem wątroby typu B, nadciśnieniem tętniczym, niewydolnością serca z zachowaną frakcją wyrzutową oraz przewlekłym zespołem wieńcowym został przyjęty do oddziału nefrologii z powodu gorączki o niejasnym punkcie wyjścia i nadmiernej utraty masy ciała.

W chwili przyjęcia pacjent był przewlekle hemodializowany z wykorzystaniem przetoki tętniczo-żylnej na lewym przedramieniu. Chory rozpoczął ponownie leczenie dializacyjne, 16 miesięcy przed hospitalizacją, jednak już wcześniej był hemodializowany przez 10 lat (w latach 1996-2006), również z wykorzystaniem przetoki tętniczo-żylnej. Dotychczas pacjent miał dwukrotnie wytwarzaną przetokę tętniczo-żylną. W 2006 roku przebył zabieg przeszczepienia nerki od dawcy zmarłego, która zadowalająco funkcjonowała przez następne 18 lat. W tym okresie obserwowano jednak stopniowo postępującą przewlekłą nefropatię allograftu. W 2024 roku doszło do dalszego postępu choroby nerek, stwierdzono schyłkową niewydolność nerki przeszczepionej, a pacjent ponownie rozpoczął hemodializoterapię. U pacjenta nie ustalono wcześniej etiologii przewlekłej choroby nerek wysuwając jedynie podejrzenie przewlekłego kłębuszkowego zapalenia nerek. Nie potwierdzono tego rozpoznania badaniem bioptatu nerki.

W trakcie hospitalizacji w oddziale nefrologii chory zgłaszał ból, uczucie mrowienia i drętwienia w obrębie palców i dłoniowej powierzchni obu rąk, z towarzyszącymi zaburzeniami czucia tych okolic oraz znacznym ograniczeniem ruchomości w stawach międzypaliczkowych. Pacjent podawał, że dolegliwości te występują od około 4 miesięcy, a na skórze palców okresowo pojawiają się zmiany pęcherzowe. W badaniu przedmiotowym stwierdzono symetryczne, prawidłowe ucieplenie i obrzęk obu rąk oraz liczne owrzodzenia w różnych okresach gojenia w obrębie skóry palców (Ryc. 1-3), a także trudno wyczuwalne tętno na obu tętnicach promieniowych.

Przed hospitalizacją w oddziale nefrologii pacjent z powodu wyżej wymienionych dolegliwości był konsultowany dermatologicznie, neurologicznie i ortopedycznie.

W czasie konsultacji wysunięto podejrzenie zmian o mieszanej etiologii naczyniowo-nerwowej. Wykonano elektromiografię oraz elektroneurografię, które wykazały obustronne uszkodzenie włókien czuciowych i ruchowych nerwu pośrodkowego, dystalnie w stosunku do nadgarstka oraz zanik mięśni kłębu kciuka, charakterystyczne dla zespołu cieśni nadgarstka. Stopień zaawansowania zmian określono jako bardzo znaczny. Dołączono do leczenia pregabalinę (75 mg/24 h), opatrunki miejscowe oraz zakwalifikowano pacjenta do zabiegu neurochirurgicznego (pacjent oczekuje na zabieg). Wykonano również angio-TK aorty i kończyn górnych, stwierdzając blaszki miażdżycowe w lewej tętnicy podobojczykowej i tętnicach ramiennych, bez zwężeń, a także uwidoczniono zakontrastowanie tętnic obu rąk.

Z uwagi na brak poprawy po zastosowanym leczeniu zachowawczym i znaczne nasilenie dolegliwości pacjenta podczas ho-

Rycina 1
Zmiany skórne widoczne w obrębie opuszka palca II ręki prawej.

Rycina 2
Zmiany skórne widoczne na I palcu ręki lewej.

Rycina 3
Zmiany skórne widoczne na II i III palcu ręki prawej.

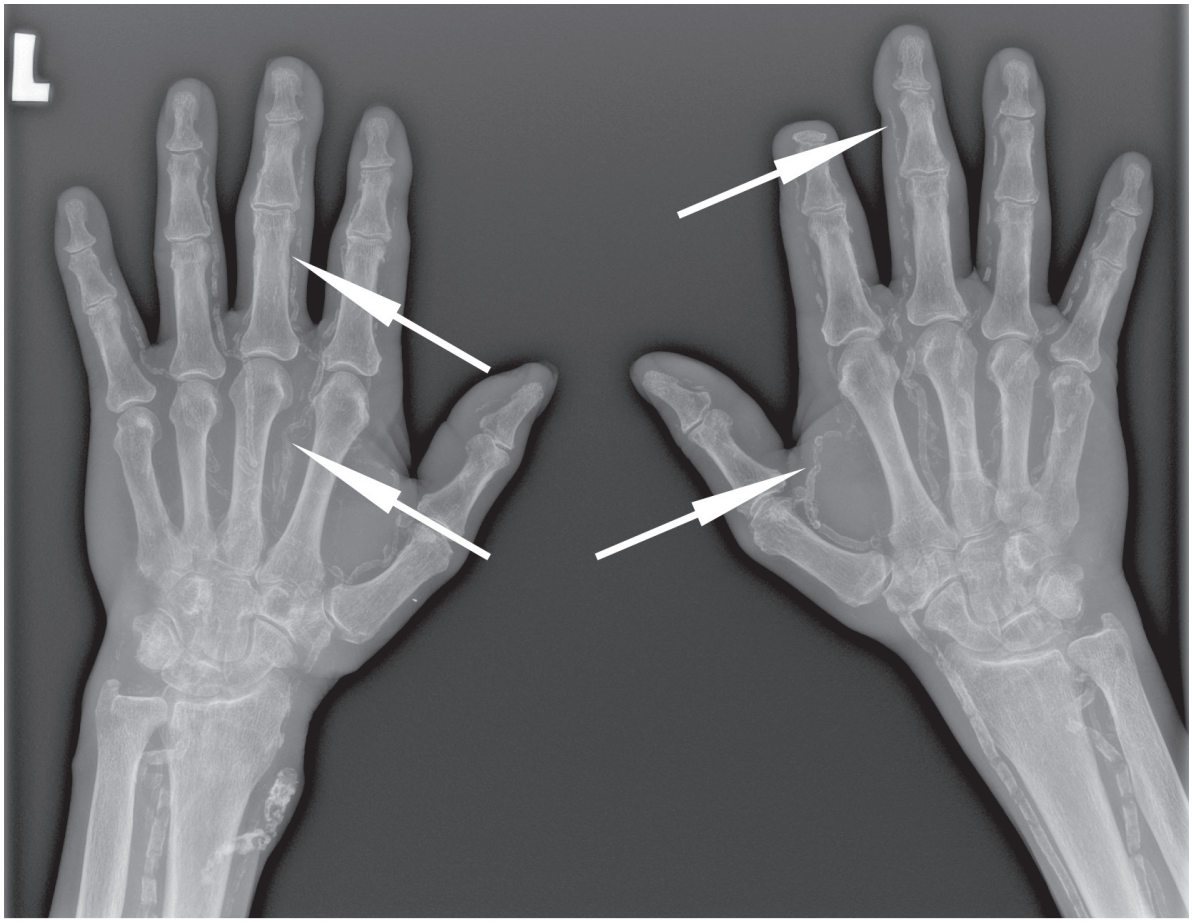

Rycina 4
Zdjęcie porównawcze obu rąk - projekcja przód tył. Widocznie nasilone zwapnienia w obrębie małych tętnic (strzałki).

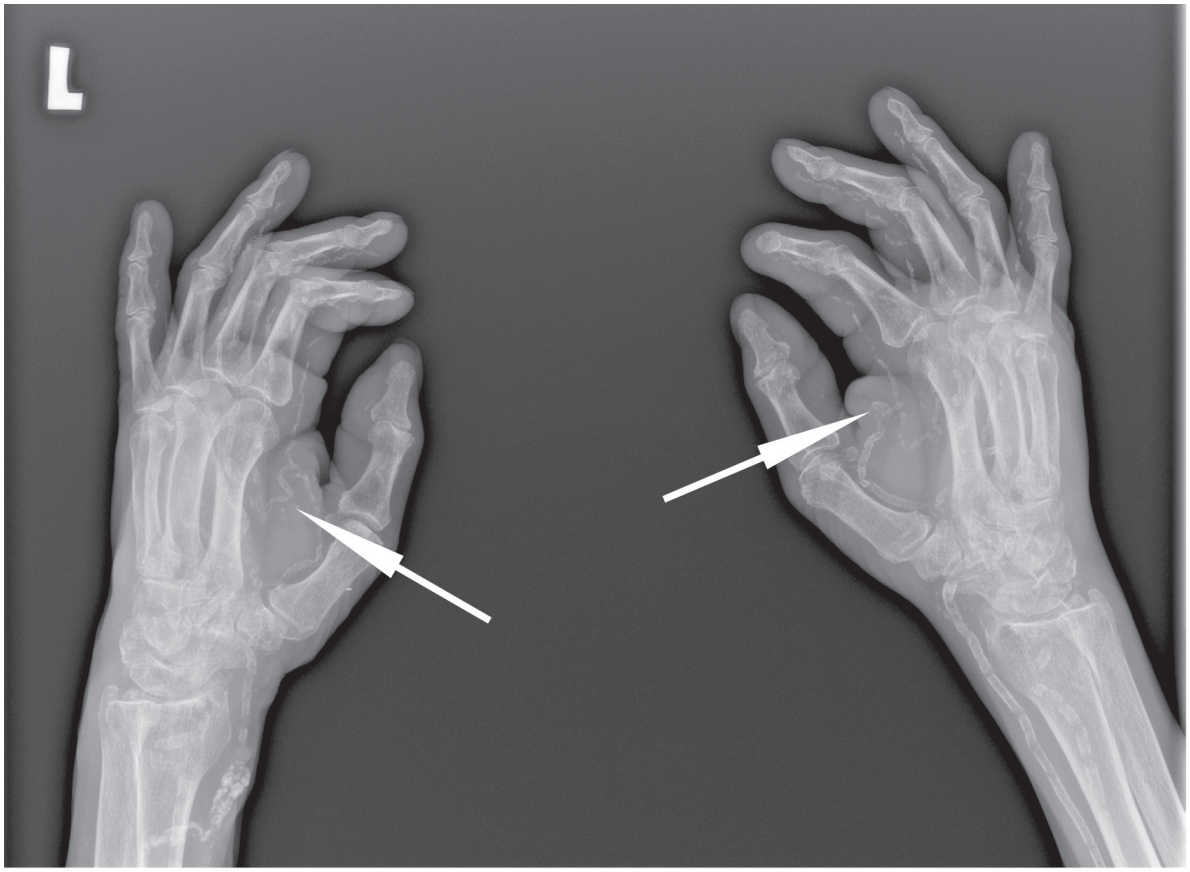

Rycina 5
Zdjęcie porównawcze obu rąk - projekcja skos. Widocznie nasilone zwapnienia w obrębie małych tętnic (strzałki).

spitalizacji w oddziale nefrologii, poszerzono diagnostykę. Wykonano porównawcze zdjęcie RTG obu rąk, uwidaczniając liczne zwapnienia w naczyniach tętniczych (Ryc. 4-5), a także zaawansowaną akroosteolizę w obrębie paliczka dalszego palca II ręki prawej, obszary rozrzedzenia struktury kostnej w rzucie paliczka środkowego i bliższego palca IV ręki prawej, paliczków bliższych palców II, III, IV ręki lewej, paliczka bliższego palca I ręki lewej oraz w rzucie końca dalszego kości łokciowej prawej. Pogłębiono diagnostykę o ultrasonografię metodą Dopplera tętnic kończyn górnych, stwierdzając całkowitą niedrożność lewej tętnicy promieniowej oraz prawej tętnicy łokciowej na poziomie obu nadgarstków.

Dokumentacja udostępniona przez pacjenta potwierdza obecność zaawansowanej choroby naczyniowej również w innych tętnicach. W badaniu ultrasonograficznym metodą Dopplera wykazano uwapnione blaszki miażdżycowe nieistotne hemodynamicznie w obu tętnicach szyjnych wspólnych oraz zaawansowane zmiany miażdżycowe w obrębie tętnic kończyn dolnych. Ponadto 1,5 roku wcześniej pacjent przebył zabieg angioplastyki naczyń wieńcowych z implantacją stentu do gałęzi międzykomorowej przedniej lewej tętnicy wieńcowej.

Badania laboratoryjne wykonane w trakcie obecnej hospitalizacji wskazywały na zadowalająco kontrolowaną gospodarkę mineralną (Tabela 1). W chwili obecnej pacjent jest leczony preparatem węglanu wapnia w dawce 3000 mg/dobę.

Z uwagi na wywiad gorączki o niejasnej przyczynie, utrzymującej się u pacjenta od 2 tygodni przed przyjęciem do szpitala wykonano szereg badań laboratoryjnych i obrazowych celem poszukiwania przyczyny. Pobrano również posiewy krwi i moczu. Wykonano zdjęcie RTG klatki piersiowej, USG jamy brzusznej, badanie echokardiograficzne serca. Wykonano badania w kierunku chorób układowych: przeciwciała przeciwjądrowe i cytoplazmatyczne ANA, przeciwciała przeciw cytoplazmie neutrofilów - pANCA i cANCA, przeciwciała anty-dsDNA, anty-CCP, czynnik reumatoidalny (RF), składowe dopełniacza C3 i C4, proteinogram oraz immunofiksację w surowicy i moczu, badania w kierunku zakażenia CMV i *Borrelia* oraz chorób pasożytniczych. Wszystkie wymienione powyżej badania były ujemne, nie ujawniając innej możliwej przyczyny gorączki. Badania obrazowe również nie wykazały innych istotnych patologii poza opisywanymi powyżej zwapnieniami naczyń, niedrożnością tętnic promieniowej i łokciowej oraz zmianami kostnymi.

Jednocześnie przez okres hospitalizacji obserwowano u pacjenta zwiększone stężenie białka C-reaktywnego (CRP) (Ryc. 6), stwierdzono graniczne stężenie prokalcytoniny (w kolejnych oznaczeniach 0,42 i 0,59 µg/l) oraz nieprawidłowy odczyn Biernackiego - 56 mm/1h (N<15). W morfologii nie obserwowano leukocytozy. Ponadto w trakcie hospitalizacji stosowano antybiotykoterapię empiryczną ceftazydymem, wankomycyną oraz leczenie przeciwgrzybicze flukonazolem. Nie obserwowano wpływu zastosowanego leczenia na wysokość parametrów zapalnych.

W trakcie 17-dniowej hospitalizacji stosowano u pacjenta leczenie miejscowe z użyciem jałowych opatrunków ze srebrem. Dodatkowo stosowano leczenie przeciwbólowe – włączono preparat łączony paracetamolu i tramadolu oraz kontynuowano leczenie pregabaliną. Przez okres hospitalizacji prowadzono hemodializoterapię – zabiegi wykonywano 3 razy w tygodniu, z użyciem płynu dializacyjnego o stężeniu wapnia 1,5 mmol/l. W wyniku zastosowanego leczenia uzyskano zmniejszenie nasilenia dolegliwości bólowych u pacjenta, złagodzenie nasilenia zmian skórnych (Ryc. 7), a także ustąpienie gorączki. Pacjent oczekuje na zabieg neurochirurgiczny celem leczenia zespołu cieśni nadgarstka.

Tabela 1
Wybrane wyniki badań laboratoryjnych pacjenta wykonane w trakcie hospitalizacji w oddziale nefrologii.

Parametr (w surowicy krwi)	Wynik pomiaru	Zakres normy	Jednostki
Wapń	2,1	2,2-2,65	mmol/l
Albuminy	26,3	35,0-52,0	g/l
Wapń skorygowany względem albumin	2,4	2,2-2,65	mmol/l
Fosfor	1,41	0,81-1,45	mmol/l
Parathormon	14,9	1,6-6,9	pmol/l
Fosfataza zasadowa	64,5	30,0-120,0	U/L

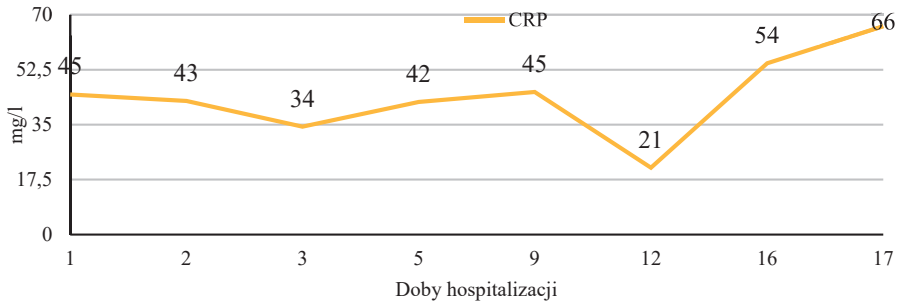

Rycina 6
Stężenie CRP w surowicy w kolejnych dobach hospitalizacji w oddziale nefrologii.

Rycina 7
Zmiany skórne widoczne w obrębie ręki prawej po 17 dniach hospitalizacji.

Dyskusja

Kalcyfilaksja charakteryzuje się występowaniem ran albo guzków podskórnych (o zabarwieniu sinawym lub rumieniowym), którym towarzyszą silne dolegliwości bólowe [2]. Opisywane są również takie zmiany jak siność siatkowata, zmiany plackowate, obszary stwardnienia, przebarwione blaszki i pęcherze krwotoczne [3]. Wraz z czasem trwania choroby zmiany skórne mogą ulegać owrzodzeniu i martwicy, co prowadzi do rozwoju zakażenia. Najczęściej zajęte są obszary proksymalne, z większą ilością tkanki tłuszczowej, takie jak brzuch, uda i pośladki [2], chociaż mogą także obejmować palce, piersi czy prącie [3]. W opisywanym przypadku zmiany były ograniczone do palców obu rąk. Nie obserwowano zmian w innych okolicach ciała.

Do czynników ryzyka wystąpienia kalcyfilaksji należą m.in.: schyłkowa niewydolność nerek, otyłość, cukrzyca, choroby wątroby, hipoalbuminemia, niedobór witaminy K, płeć żeńska czy długi okres leczenia nerkozastępczego, a także zaburzenia gospodarki mineralnej i kostnej takie jak hiperkalcemia, hiperfosfatemia, nadczynność przytarczyc lub adynamiczna choroba kości [2, 4]. Wśród leków potencjalnie zwiększających ryzyko wystąpienia kalcyfilaksji wymienia się warfarynę i kortykosteroidy [3, 4].

Przypadek przedstawiony w niniejszym opisie zawiera historię choroby pacjenta, z wywiadem wieloletniej schyłkowej choroby nerek, dializowanego łącznie przez ponad 11 lat oraz innymi czynnikami predysponującymi do rozwoju kalcyfilaksji takimi jak cukrzyca, przewlekła choroba wątroby i hipoalbuminemia. Dodatkowo pacjent przez 18 lat od przeszczepienia nerki przyjmował kortykosteroidy. Jednocześnie pacjent negował stosowanie warfaryny w przeszłości. Chociaż dokładna historia medyczna pacjenta nie jest znana i nie można jednoznacznie określić jak długo choroba nerek rozwijała się u niego przed rozpoczęciem leczenia nerkozastępczego, można jednak przypuszczać, że faktyczny czas trwania choroby mógł być o wiele dłuższy. Biorąc pod uwagę długoletnie narażenie na wyżej wymienione czynniki ryzyka oraz charakterystyczny obraz kliniczny zmian skórnych wysunięto podejrzenie kalcyfilaksji.

Dokładna patofizjologia choroby pozostaje niejasna. Prawdopodobnie znaczącą rolę odgrywają zaburzenia metabolizmu wapnia i fosforu, zwiększone stężenie parathormonu i suplementacja aktywnej postaci witaminy D, a także niedobór inhibitorów kalcyfikacji naczyń takich jak fetuina-A, osteoprotegeryna i białko macierzy G1a [2]. Kalcyfilaksja może jednak wystąpić u pacjentów z prawidłowymi wynikami badań [2, 3]. Dlatego nie można wykluczyć jej rozpoznania u przedstawianego pacjenta, pomimo faktu, że ostatnie badania u niego wykonane wskazują na zadowalające wyrównanie gospodarki mineralnej.

Diagnostyka różnicowa kalcyfilaksji powinna obejmować m.in.: martwicę skóry wywołaną warfaryną, zespół antyfosfolipidowy, zator cholesterolowy, zapalenia naczyń, zapalenie tkanki łącznej [2]. W przypadku pacjenta opisywanego w artykule, głównym powodem hospitalizacji była gorączka o niejasnym punkcie wyjścia. Dodatkowo w trakcie hospitalizacji obserwowano podwyższone stężenie CRP, które utrzymywało się na względnie stałym poziomie przez cały okres

pobytu pacjenta w szpitalu. Stosowane leczenie antybakteryjne i przeciwgrzybicze nie powodowało zmniejszenia parametrów zapalnych. Jednocześnie przeprowadzono szeroką diagnostykę, mającą na celu poszukiwanie potencjalnych źródeł zakażenia. Wykluczono bakteriemię, zakażenie układu moczowego, zakażenie CMV, boreliozę oraz choroby pasożytnicze, a także wykonano badania w kierunku chorób układowych. Dodatkowo, wykonano również badania obrazowe (RTG klatki piersiowej, USG jamy brzusznej, badanie echokardiograficzne serca). Żadne z przeprowadzonych badań nie ujawniło innej możliwej przyczyny gorączki ani podwyższonych parametrów stanu zapalnego, wobec czego kalcyfilaksja wydaje się być najbardziej prawdopodobną przyczyną. Chociaż w dostępnej literaturze gorączka nie jest wymieniana jako objaw charakterystyczny dla kalcyfilaksji, warto jednak podkreślić, że może ona wystąpić w przypadku nasilenia choroby, w tym zakażenia zmian skórnych [5].

Innym rozpoznaniem, które należy wziąć po uwagę jest zator cholesterolowy, do którego również zazwyczaj dochodzi w obszarach akralnych [6], a który charakteryzuje się występowaniem takich objawów jak siność siatkowata, zgorzel, owrzodzenia skóry, plamica, grudki rumieniowe [6]. Zator cholesterolowy pojawia się zwykle w odpowiedzi na procedury inwazyjne, a choroba ma podostry i przewlekły przebieg [7].

Z uwagi na wywiad przewlekłego zapalenia wątroby typu B w diagnostyce różnicowej należy uwzględnić również guzkowe zapalenie tętnic (PAN), które również może prowadzić do pojawienia się podobnych zmian skórnych [8].

W toku diagnostyki, u pacjenta rozpoznano natomiast obustronny zespół cieśni nadgarstka (ZCN) o wysokim stopniu zaawansowania. Zespół cieśni nadgarstka także objawia się dolegliwościami bólowymi, parestezjami i innymi zaburzeniami czucia, najczęściej w obrębie dłoniowej powierzchni rąk [9]. Zmiany skórne nie są jednak opisywane jako typowe objawy zespołu cieśni nadgarstka. Jednocześnie należy podkreślić, że przewlekła choroba nerek jest istotnym czynnikiem ryzyka wystąpienia wtórnego ZCN, a jego objawy rozwijają się wskutek ucisku i niedokrwienia nerwu pośrodkowego [10]. Dlatego, biorąc pod uwagę wieloletni wywiad schyłkowej choroby nerek u pacjenta oraz zaawansowane zwapnienia naczyń, u pacjenta prawdopodobnie rozwinął się wtórny ZCN, który współistnieje z kalcyfilaksją. Obie choroby w tym przypadku należy traktować jako powikłanie schyłkowej niewydolności nerek.

Badaniem definitywnie potwierdzającym występowanie kalcyfilaksji jest biopsja pobrana z chorobowo zmienionej skóry. Jednak konieczność jej wykonywania jest dyskusyjna ze względu na duże ryzyko powikłań takich jak nasilenie owrzodzeń, krwawienia, martwica i rozwój zakażenia [2]. Ryzyko powikłań rośnie, zwłaszcza w przypadku, gdy materiał uzyskany w biopsji sztancowej jest niewystarczający i konieczne staje się wykonanie głębokiego nacięcia celem pobrania wycinka [11]. W takim przypadku miejsce nakłucia długo się goi i może stać się punktem wyjścia powikłań septycznych [11]. Dlatego dopuszcza się postawienie rozpoznania jedynie na podstawie obrazu klinicznego.

W przypadku, kiedy wykonanie biopsji jest niemożliwe lub procedura jest związana ze zbyt dużym ryzykiem powikłań, badaniami pomocniczymi, które można wykorzystać w trakcie diagnostyki są zdjęcia rentgenowskie oraz ultrasonografia [3]. U pacjentów z kalcyfikacją zdjęcia rentgenowskie pokażą kalcyfikację małych naczyń, tworzącą często siatkowaty wzorzec [3]. Cechy ultrasonograficzne związane z kalcyfilaksją obejmują natomiast: cienkie hiperechogeniczne pasma biegnące równolegle do powierzchni naskórka, z silnym cieniem akustycznym, hiperechogeniczne plamki z wąskim oknem akustycznym oraz hiperechogeniczne liniowe pasma równoległe do ścianek naczyń krwionośnych, z wąskim cieniem akustycznym [3]. W przeciwieństwie do biopsji, ultrasonografia jest metodą powszechnie dostępną i nieinwazyjną. Niemniej jednak, chociaż ultrasonografia pełni istotną rolę w rozpoznawaniu kalcyfilaksji, to jej zastosowanie w tej chorobie wymaga dalszych badań [12]. Niektóre źródła wymieniają również takie badania jak SPECT-TK czy spektroskopia Ramana, jako przydatne narzędzia w diagnostyce różnicowej, jednak ich dostępność w codziennej praktyce jest ograniczona [13].

W toku diagnostyki wykonanej u pacjenta badania obrazowe ujawniły kalcyfikację tętnic różnych okolic ciała o różnym stopniu zaawansowania. Najbardziej zaawansowane zmiany uwidoczniono w tętnicach kończyn górnych (Ryc. 4-5), a badanie ultrasonograficzne potwierdziło całkowitą niedrożność tętnic odpowiadających za ukrwienie rąk. W opisywanym przypadku odstąpiono od wykonania biopsji. Rozpoznanie kalcyfilaksji zostało postawione na podstawie obrazu klinicznego zmian skórnych, wywiadu i diagnostyki obrazowej. Należy jednak podkreślić, że u pacjenta etiologia zgłaszanych dolegliwości i obecnych zmian skórnych ma najprawdopodobniej charakter wieloczynnikowy i wynika ze zmian w małych i dużych naczyniach.

Nie ma badań laboratoryjnych, które mają zastosowanie w diagnostyce kalcyfilaksji. Mogą one jednak pełnić funkcję pomocniczą, pozwalając na ocenę potencjalnych czynników ryzyka oraz ogólnego stanu pacjenta. W tym celu należy oznaczyć: stężenie mocznika, wapnia, fosforu, fosfatazy zasadowej, parathormonu i witaminy D, a także aminotransferazy, albuminy oraz koagulogram zawierający czas protrombinowy (PT + INR) i czas kaolinowy-kefalinowy (APTT) [13]. W uzasadnionych przypadkach zaleca się również badania w kierunku zaburzeń krzepnięcia. Należy również oznaczyć parametry stanu zapalnego oraz wykonać diagnostykę w kierunku chorób autoim-

munologicznych oraz nowotworowych [13].

Leczenie kalcyfilaksji wymaga wielotorowego i wielodyscyplinarnego podejścia i powinno obejmować leczenie hamujące postęp choroby, leczenie miejscowe zmian skórnych i leczenie przeciwbólowe. Ze względu na złożoną patogenezę i obraz kliniczny schorzenia, w trakcie leczenia może być konieczna współpraca między nefrologiem, dermatologiem, chirurgiem oraz specjalistą medycyny paliatywnej [3]. Brakuje jednak dużych, randomizowanych badań skupiających się na leczeniu kalcyfilaksji, a w konsekwencji ujednoliconych wytycznych.

Istnieją leki, które mogą hamować dalszy postęp kalcyfilaksji, chociaż żaden z nich nie uzyskał wpisu w charakterystyce produktu leczniczego dopuszczającego jego stosowanie w tym wskazaniu klinicznym. Lekiem stosowanym najczęściej jest tiosiarczan sodu (STS). Chociaż dokładny mechanizm jego działania w kalcyfilaksji pozostaje nieznany, u części pacjentów obserwuje się zmniejszenie nasilenia kalcyfikacji naczyń oraz lepsze gojenie zmian skórnych [2]. Pomimo licznych doniesień o skuteczności leku nie prowadzono randomizowanych badań na temat efektywności i bezpieczeństwa stosowania leku [14], a metaanaliza, która została opublikowana w 2023 r. nie potwierdziła związku między stosowaniem STS, a zmniejszeniem się zmian skórnych czy zmniejszeniem śmiertelności [15].

Poza tiosiarczanem sodu badany jest również wpływ innych substancji aktywnych, które mogą spowalniać nasilenie kalcyfilaksji, wśród których wyróżnia się bisfosfoniany i preparaty witaminy K. Obecnie dostępne dane oparte są na badaniach z udziałem niewielkich grup pacjentów i są niewystarczające do stworzenia rekomendacji, konieczne są dalsze badania [3, 4].

Oprócz stosowania leków hamujących postęp kalcyfilaksji, należy również pamiętać o odstawieniu leków potencjalnie mogących nasilać przebieg choroby, takich jak warfaryna, witamina D, związki wiążące fosforany zawierające wapń [16]. Środki wiążące fosforany niezawierające wapnia mogą być bezpiecznie stosowane [14].

Z uwagi na ograniczone dane na temat leczenia przyczynowego należy podkreślić jak istotne jest zapobieganie rozwojowi choroby [2]. Należy dążyć do wyrównania hiperkalcemii i hiperfosfatemii oraz utrzymania stężenia parathormonu w optymalnym zakresie [16]. Aby osiągnąć ten cel, u pacjentów z wtórną nadczynnością przytarczyc i kalcyfilaksją rekomenduje się odstawienie preparatów aktywnej witaminy D oraz podawanie kalcymimetyku – chlorowodorku cynacalcetu [16]. Stosowanie cynacalcetu nie tylko daje dobre wyniki w leczeniu zmian skórnych [17], ale również zmniejsza ryzyko postępu kalcyfilaksji [14].

Rolę w leczeniu i zapobieganiu kalcyfilaksji odgrywa także sama hemodializoterapia. Należy unikać płynów dializacyjnych o dużym stężeniu wapnia [2] oraz dążyć do takich parametrów i częstości zabiegów hemodializy, by osiągnąć możliwie najlepsze wyrównanie metaboliczne. Warto także podkreślić, że najlepszą poprawę kliniczną obserwuje się u pacjentów po przeszczepieniu nerki, jednak wielu chorych ze względu na zły i szybko pogarszający się stan ogólny nie kwalifikuje się do tego rodzaju leczenia [2, 3].

Równie istotnym elementem jest leczenie miejscowe ran, którego celem jest ograniczenie postępowania martwicy oraz zapobieganie zakażeniom [3]. Metody leczenia ran obejmują chirurgiczne oczyszczanie rany, enzymatyczne oczyszczanie rany, a nawet atraumatyczne oczyszczanie rany za pomocą sterylnych larw. W codziennej pielęgnacji zaleca się opatrunki nieadhezyjne oraz środki antybakteryjne i antyseptyczne [14]. Korzystne wyniki leczenia może przynieść również zastosowanie terapii tlenem w warunkach hiperbarycznych [3]. Ponadto niepodważalną rolę w procesie gojenia odgrywa również leczenie żywieniowe, pozwalające zapobiegać i leczyć hipoproteinemię [3].

Ostatnim, ale tak samo ważnym aspektem jest leczenie przeciwbólowe. Z uwagi na silne dolegliwości bólowe towarzyszące pacjentom stosowanie jedynie opioidów, nawet w dużych dawkach, zazwyczaj jest niewystarczające [4]. W takich przypadkach konieczne jest stosowanie koanalgetyków takich jak ketamina, benzodiazepiny czy znieczulenia przewodowe [3]. Dodatkowo można rozważyć stosowanie kannabinoidów, leków psychotropowych oraz przeciwpadaczkowych, szczególnie u pacjentów ze współistniejącymi chorobami psychiatrycznymi [14]. W przypadkach braku dostatecznej kontroli bólu u pacjentów warto poprosić o konsultację lekarza medycyny paliatywnej lub innej osoby specjalizującej się w leczeniu bólu.

W opisywanym przypadku leczenie pacjenta było skoncentrowane na leczeniu miejscowym i przeciwbólowym. Ponadto 3 razy w tygodniu wykonywano zabiegi hemodializy z użyciem płynu dializacyjnego o stężeniu wapnia 1,5 mmol/l. Z uwagi na złagodzenie nasilenia dolegliwości po zastosowanym leczeniu oraz planowane leczenie operacyjne nie eskalowano terapii. Niemniej jednak, w opisywanym przypadku należałoby również rozważyć dołączenie cynakalcetu na kolejnym etapie leczenia, a w przypadku niedostatecznej poprawy zastosowanie innych terapii, jak na przykład tiosiarczan sodu.

Opisywany przypadek ilustruje jak trudne jest rozpoznanie kalcyfilaksji oraz jak wielokierunkowego podejścia wymaga jej leczenie. Pacjent w opisywanym przypadku wymagał i wymaga nie tylko leczenia zapewnianego przez specjalistę nefrologa i neurochirurga, ale również stałej kontroli dermatologicznej.

Wnioski

Kalcyfilaksja jest rzadko obserwowanym powikłaniem, którego występowanie należy podejrzewać u pacjentów ze schyłkową niewydolnością nerek w trakcie długotrwałej dializoterapii, u których pojawiły się bolesne zmiany skórne. Jej rozpoznanie jest trudne, a leczenie wymaga wielokie-

runkowego podejścia, niejednokrotnie wymagającego konsultacji i opieki specjalistów różnych dziedzin. Nieleczona kalcyfilaksja prowadzi do cierpienia pacjentów i zmniejszenia jakości ich życia z powodu silnych dolegliwości bólowych oraz powikłań zakaźnych, które są najczęstszą przyczyną zgonu. Brak celowanego leczenia zmniejsza szansę na zatrzymanie postępu choroby i poprawę rokowania. Konieczne są dalsze badania dotyczące metod leczenia tego rzadkiego powikłania.

Pacjent wyraził zgodę na opis jego schorzenia i publikację zdjęć zmian chorobowych.

Piśmiennictwo

1. **Kakani E, Elyamny M, Ayach T et al.** Pathogenesis and management of vascular calcification in CKD and dialysis patients. *Semin Dial*. 2019; *32*: 553–561. https://doi.org/10.1111/sdi.12840.
2. **Westphal SG et Plumb T.** Calciphylaxis. In *StatPearls*. 2025.
3. **Gallo Marin B, Aghagoli G, Hu SL et al.** Calciphylaxis and Kidney Disease: A Review. *Am J Kidney Dis. 2023; 81*: 232–239. https://doi.org/10.1053/j.ajkd.2022.06.011.
4. **Nigwekar SU.** Calciphylaxis. *Curr Opin Nephrol Hypertens*. 2017; *26*: 276–281. https://doi.org/10.1097/MNH.0000000000000328.
5. **Lai MY, Lin YP, Yang WC.** Fever with fulminant skin necrosis and digital gangrene in a uraemic woman. *Nephrol Dial Transplant. 2007; 22*: 1473–1474. https://doi.org/10.1093/ndt/gfm35.
6. **Nigwekar SU, Kroshinsky D, Nazarian RM et al.** Calciphylaxis: risk factors, diagnosis, and treatment. *Am J Kidney Dis*. 2015; *66*: 133–146. https://doi.org/10.1053/j.ajkd.2015.01.034.
7. **Ozkok A.** Cholesterol-embolization syndrome: current perspectives. *Vasc Health Risk Manag*. 2019; *15*: 209–220. https://doi.org/10.2147/VHRM.S175150.
8. **Wolff L, Horisberger A, Moi L et al.** Polyarteritis Nodosa: Old Disease, New Etiologies. *Int J Mol Sci*. 2023; *24*. https://doi.org/10.3390/ijms242316668.
9. **Padua L, Coraci D, Erra C et al.** Carpal tunnel syndrome: clinical features, diagnosis, and management. *Lancet Neurol*. 2016; *15*: 1273–1284. https://doi.org/10.1016/s1474-4422(16)30231-9.
10. **Osiak K, Elnazir P, Walocha JA et al.** Carpal tunnel syndrome: state-of-the-art review. *Folia Morphol (Warsz)*. 2022; *81*: 851–862. https://doi.org/10.5603/FM.a2021.0121.
11. **Sreedhar A, Sheikh HA, Scagliotti CJ et al.** Advanced-stage calciphylaxis: Think before you punch. *Cleve Clin J Med*. 2016; *83*: 562–564. https://doi.org/10.3949/ccjm.83a.15103.
12. **Liu Y, Zhang X.** Early diagnosis strategy of calciphylaxis in dialysis patients. *Ren Fail*. 2023; *45*: 2264407. https://doi.org/10.1080/0886022x.2023.2264407.
13. **Baby D, Upadhyay M, Joseph MD et al.** Calciphylaxis and its diagnosis: A review. *J Family Med Prim Care*. 2019; *8*: 2763–2767. https://doi.org/10.4103/jfmpc.jfmpc_588_19.
14. **Kodumudi V, Jeha GM, Mydlo N et al.** Management of Cutaneous Calciphylaxis. *Adv Ther . 2020; 37*: 4797–4807. https://doi.org/10.1007/s12325-020-01504-w.
15. **Wen W, Portales-Castillo I, Seethapathy R et al.** Intravenous Sodium Thiosulphate for Calciphylaxis of Chronic Kidney Disease: A Systematic Review and Meta-analysis. *JAMA Netw Open*. 2023; *6*: e2310068. https://doi.org/10.1001/jamanetworkopen.2023.10068.
16. **Chang JJ.** Calciphylaxis: Diagnosis, Pathogenesis, and Treatment. *Adv Skin Wound Care*. 2019; *32*: 205–215. https://doi.org/10.1097/01.Asw.0000554443.14002.13.
17. **Deen J, Schaider H.** The use of cinacalcet for the treatment of calciphylaxis in patients with chronic kidney disease: A comprehensive review. *Australas J Dermatol*. 2019; *60*: e186–e194. https://doi.org/10.1111/ajd.12992.